Doctor ¿No ve que aún no está?

®Dr.Valentín Garcia

®Dr.Valentín Garcia

Peticion EMG (13/09/2016) por la Dra. Beltrán (NER) recibimos en consulta el dia (15/11/2016)

Motivo: Mujer de 32 años. A finales de Abril 2016, estando en el 3º trimestre de embarazo, empezó a notar adormecimiento en segundo dedo de pie izquierdo que rápidamente se extendió al dedo grueso y a la planta del pie. Tras dar a luz el 30/05/2016 el cuadro persistió y se acrecentó al asociar dolor intenso de caracterísiticas neuropáticas más marcadas en reposo que durante el movimiento y le molestaban para dormir. Fue a urgencias y revisada varias veces por su médico. No respondieron a AINEs. Progresivamente el dolor se ha ido atenuando pero la pérdida de sensibilidad le ha quedado.

La localiza en zona anterior y mitad medial de la planta del pie incluyendo 1º dedo y algo menos el segundo. La zona del arco plantar está dormida y también el borde medial anterior.

SOLICITO EMG-ENG DE MII . SOSPECHA DE MONONEURITIS DE NERVIO PLANTAR MEDIAL IZQUIERDO

CASO CLÍNICO

♀ 32 años

- No FRCV ni antecedentes traumatismo previo.

AP: 22/07/2016 Urgencias: Parestesias y dolor punzante cara medial pie izquierdo.

Rx Pie izquierdo: No se observan fracturas ni signos de compresión nerviosa.

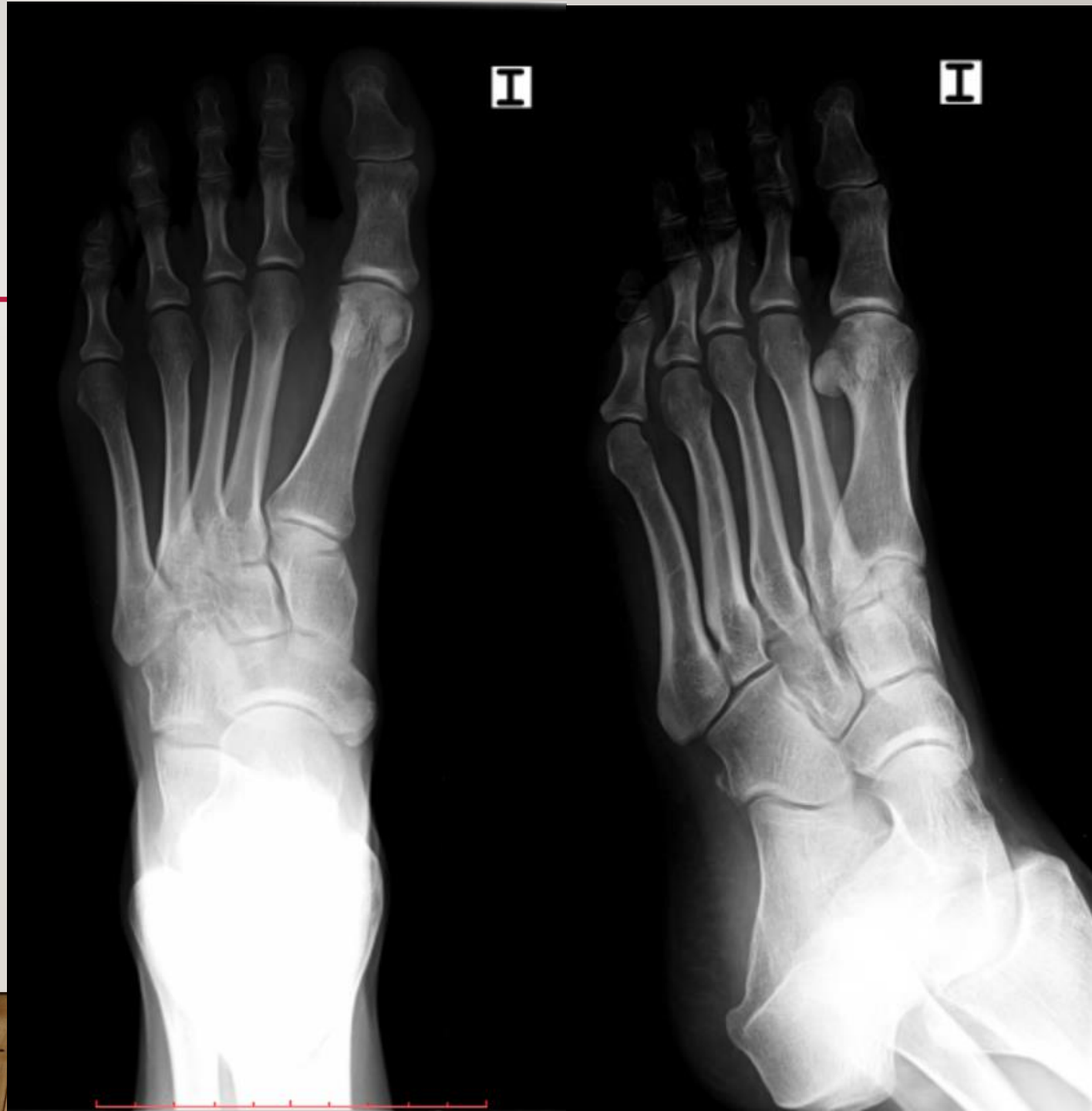

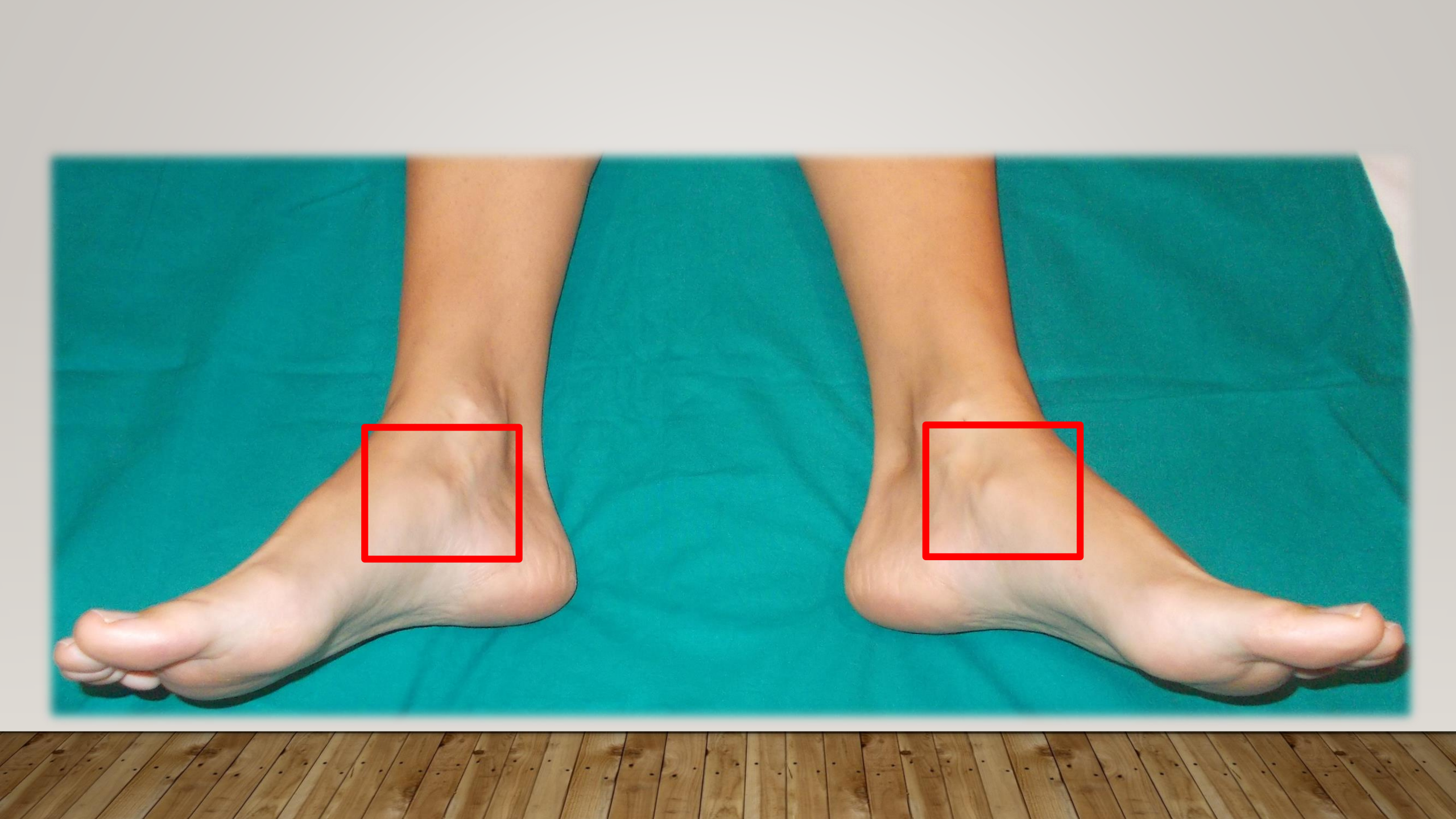

Pie derecho

Pie izquierdo

VCN

N. Tibial posterior Izquierdo	Latencia	Amplitud	Morfología
(M) Maléolo interno-M. ABD V dedo	6,9 ms (N)	15 mV (N)	Normal
(M) Maléolo interno-M. ABD I dedo	7,5 ms (A)	20 mV (N)	Normal
(S) Dedo I- Maleolo interno	No potencial		
(S) Dedo V- Maleolo interno	6,2 ms (N)	1 µV (N)	Normal-Roto

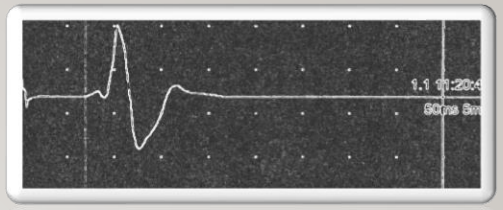

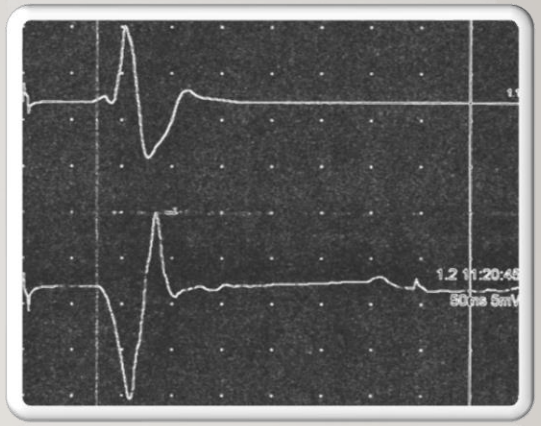

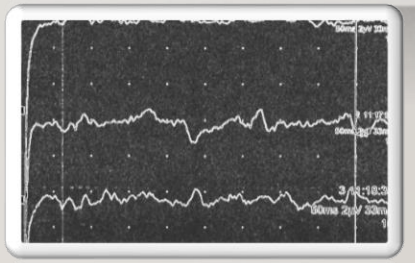

N. Tibial posterior derecho	Latencia	Amplitud	Morfología
(M) Maleolo interno-M. ABD I dedo	6,2 ms (N)	24 mV (N)	Normal
(S) Dedo I- Maleolo interno	5,9 ms (N)	6 µV (N)	Normal

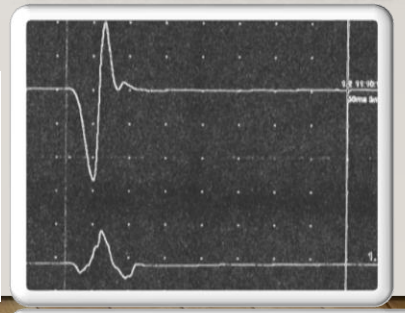

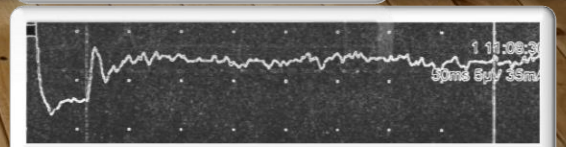

EMG

MUSCULO (IZQUIERDOS)	MÁXIMO ESFUERZO	ACTIVIDAD ESPONTANEA	DURACIÓN Ps. UM
PARAVERTEBRALES SACROS		NO	
GLUTEO MAYOR		NO	
BICEPS FEMORAL		NO	
SEMITENDINOSO		NO	
SEMIMEMBRANOSO		NO	
TIBIAL ANTERIOR	Interferencial	NO	13,5 ms (N)
PEDIO	Interferencial	NO	12 ms (N)
G- VIENTRE EXT		NO	
G.VIENTRE INT	Interferencial	NO	11 ms (N)
ABD I DEDO		OAP 4 puntos de inserción	Normales (no se cuantifican)
ABD V DEDO		NO	

MUSCULO (DERECHO)	MAXIMO ESFUERZO	ACTIVIDAD ESPONTÁNEA	DURACION PA
ABD I DEDO		NO	

IMPRESIÓN DIAGNOSTICA

- Los datos reseñados son demostrativos de una **lesión parcial bastante activa**, del **nervio plantar interno izquierdo** a nivel de la parte mas inferior del maléolo tibial/yuxtanavicular y cuya intensidad es **severa**. Se aconseja revisión quirúrgica.

TAC (18/11/2016)
PIE IZQUIERDO

Tibia
Talus
Navicular
Medial cuneiform
First (medial) metatarsal
Calcaneus
Medial longitudinal arch

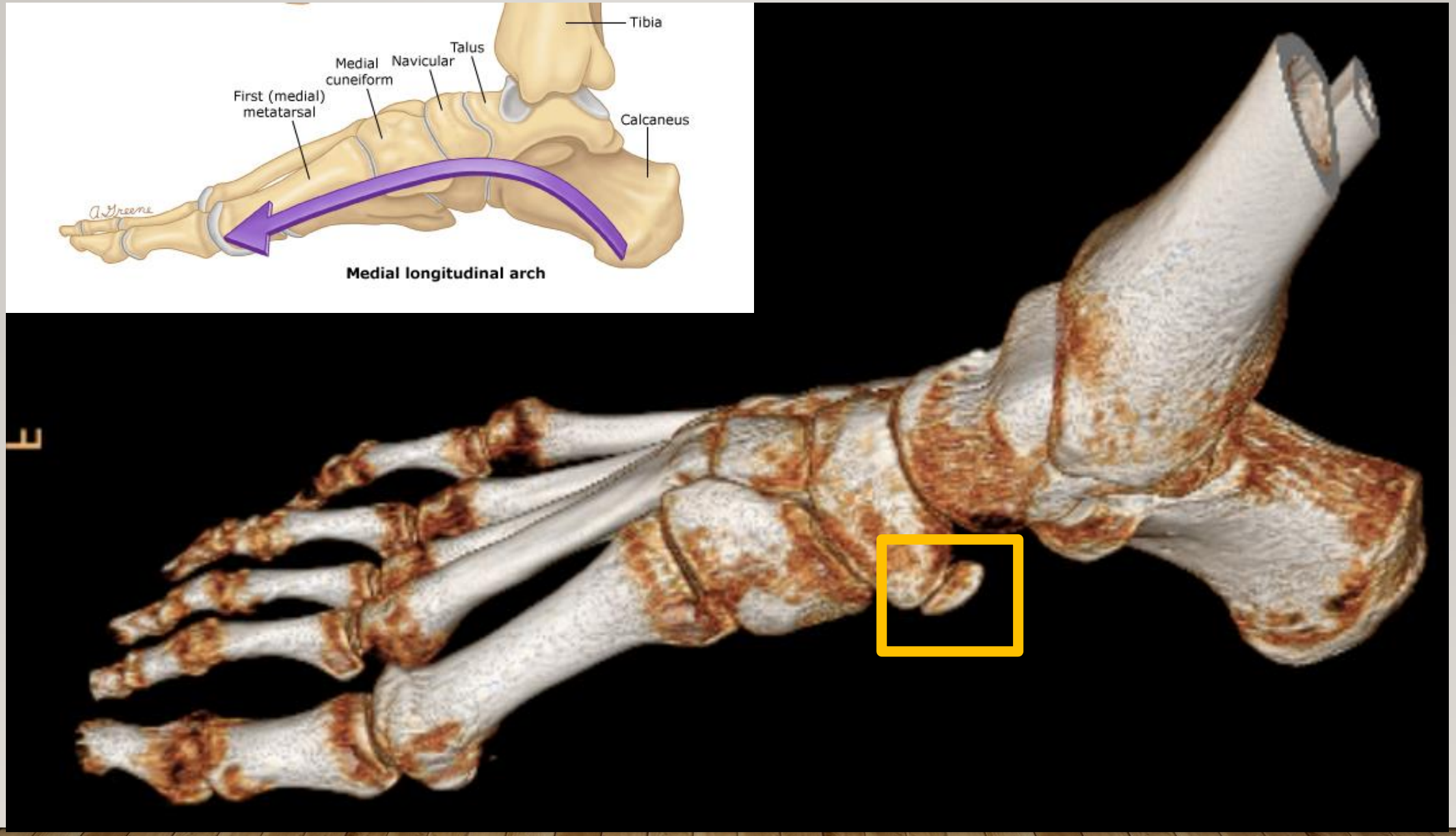

Hosp. Gral. U. de Alicante
18-Nov-2016
100
L
mm
H
R
A
L
F
F
3.1
WL:450 - WW:1500

H
Primario
Hosp. Gral. U. de Alicante
18-Nov-2016
100
L
mm
H
R
A
L
F
F
3.1
WL:450 - WW:1500

H
Primario
Hosp. Gral. U. de Alicante
18-Nov-2016
100
L
mm
H
R
A
L
F
F
3.1
WL:450 - WW:1500

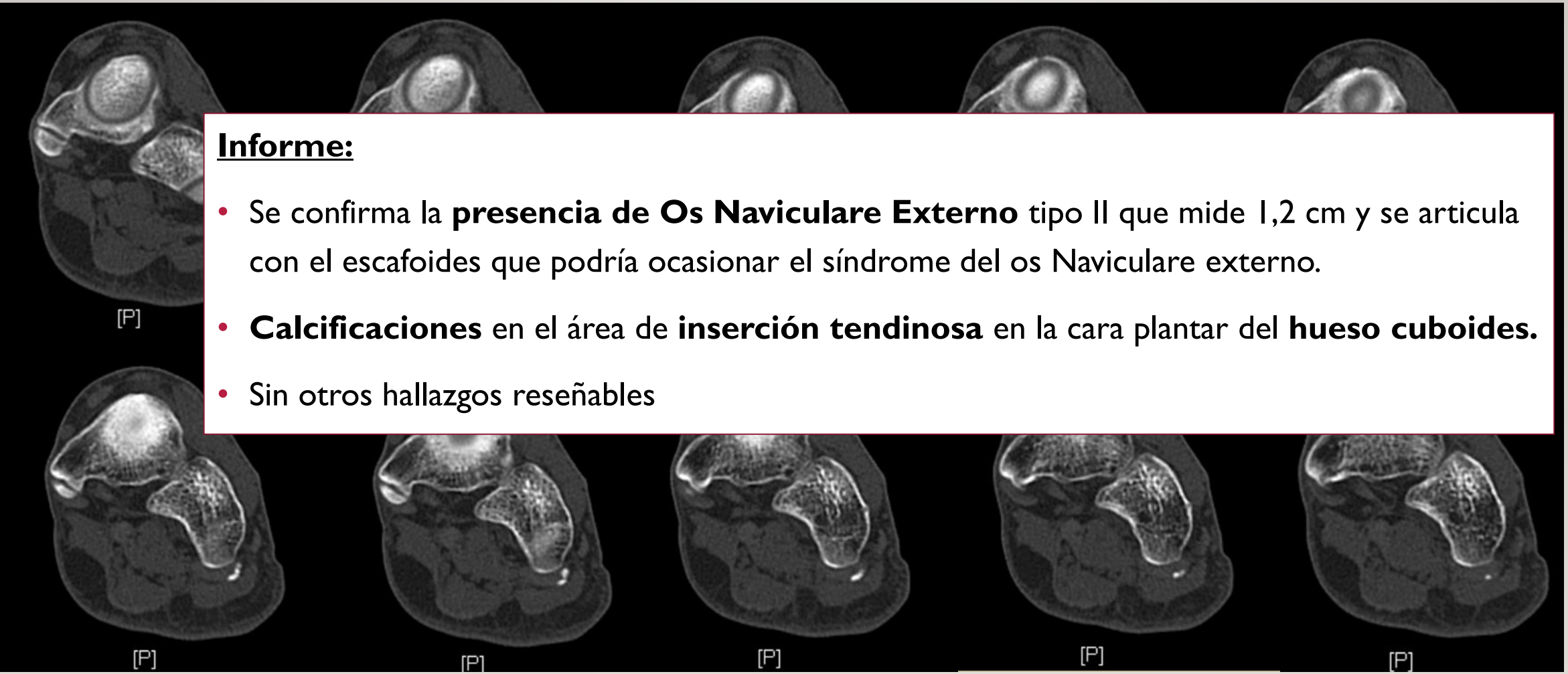

Informe:

- Se confirma la **presencia de Os Naviculare Externo** tipo II que mide 1,2 cm y se articula con el escafoides que podría ocasionar el síndrome del os Naviculare externo.
- **Calcificaciones** en el área de **inserción tendinosa** en la cara plantar del **hueso cuboides.**
- Sin otros hallazgos reseñables

RMN (23/11/2016)
PIE IZQUIERDO

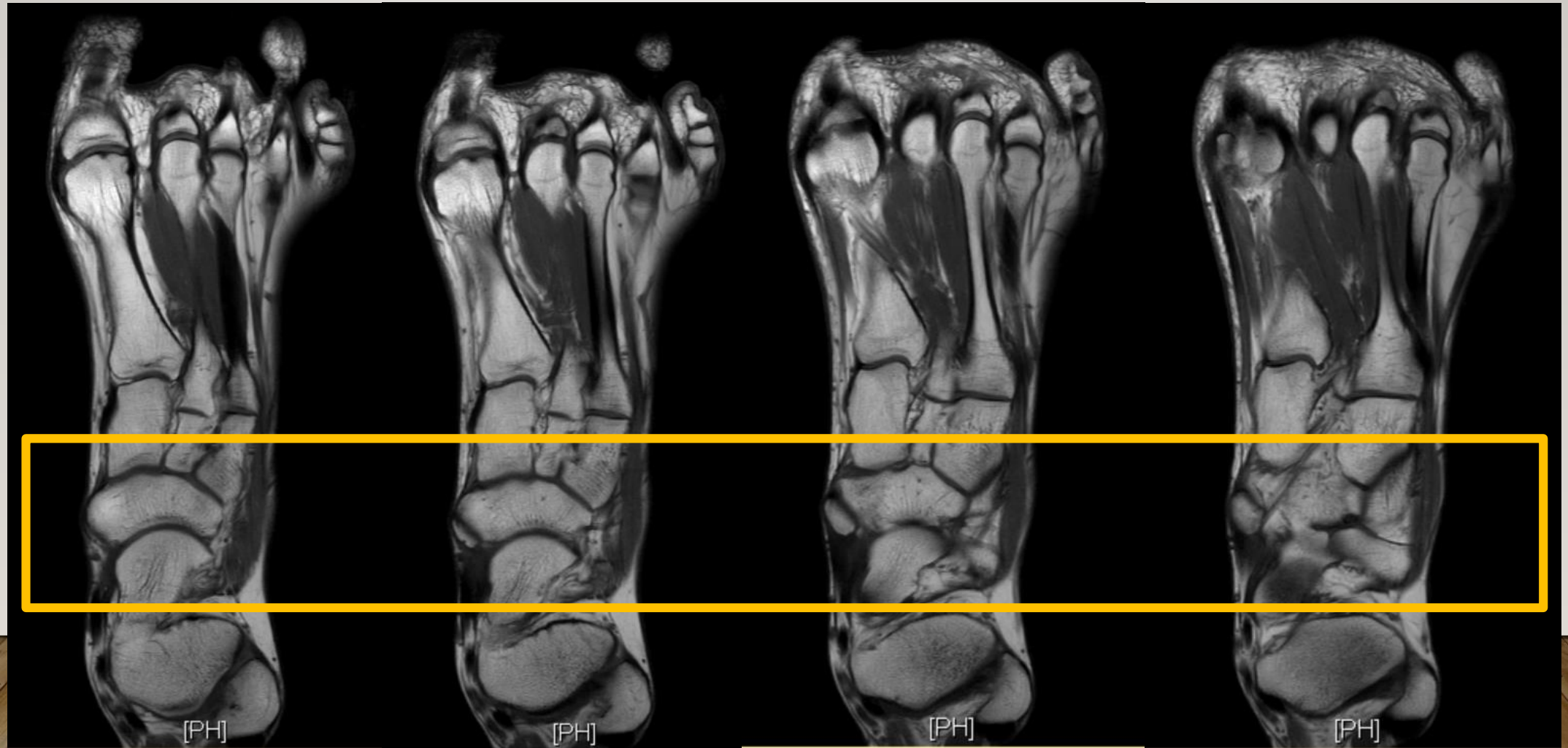

RMN (23/11/2016)
PIE IZQUIERDO

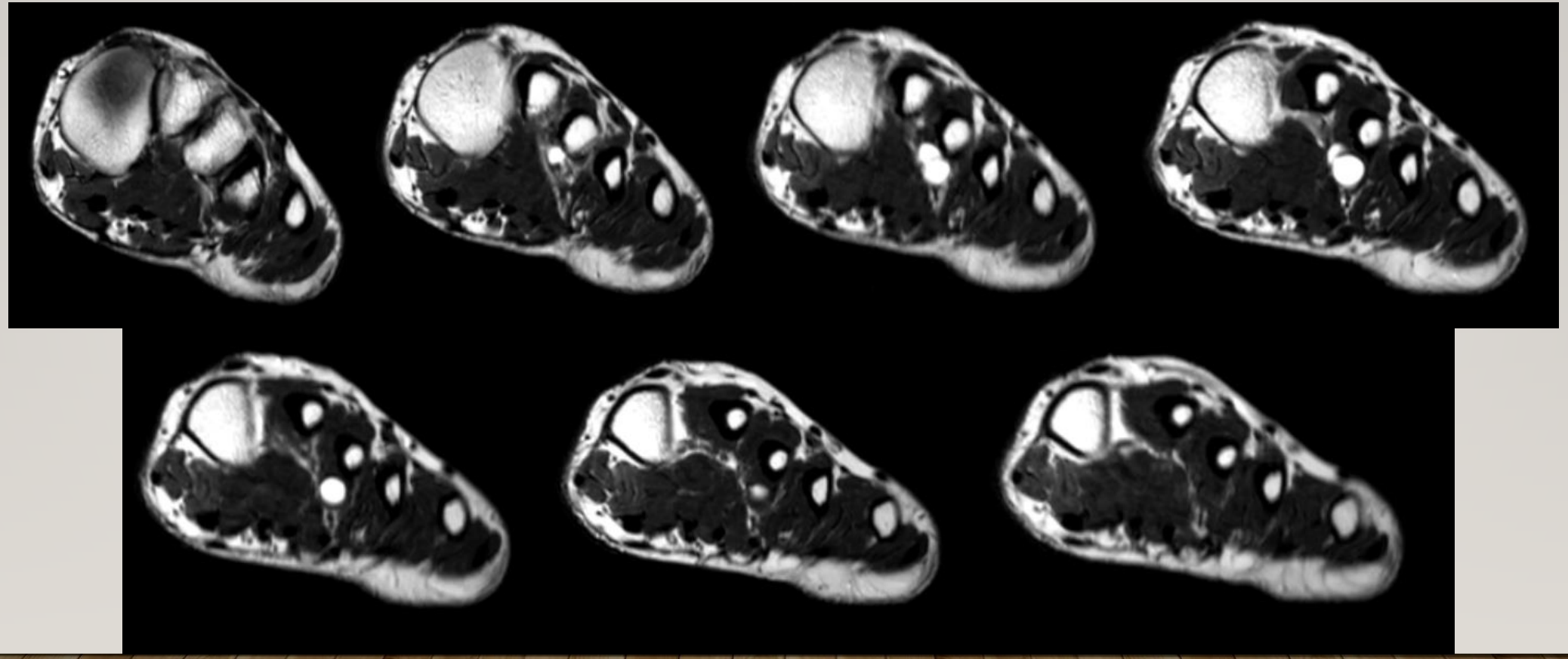

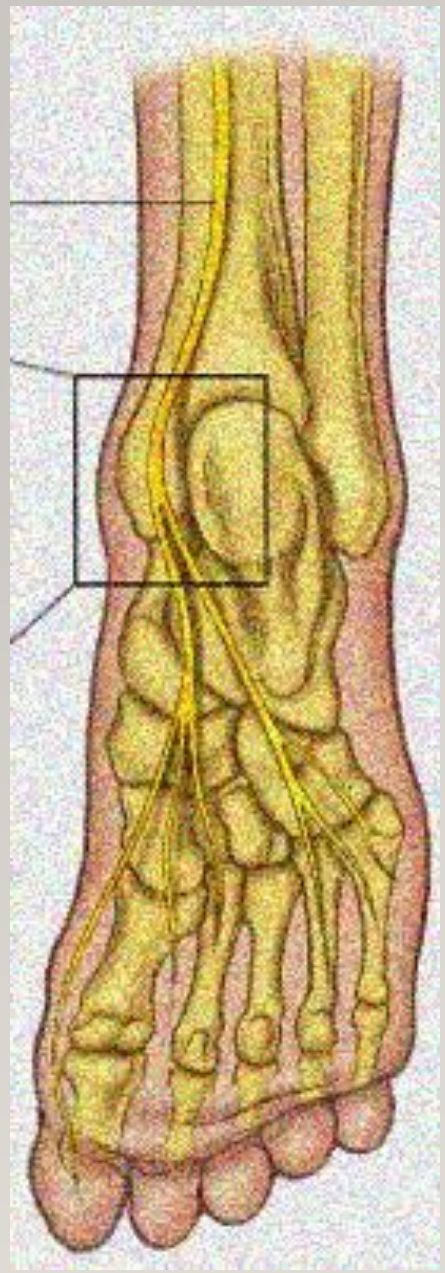

NERVIO PLANTAR INTERNO

ANATOMÍA

- ABD V dedo
- ADD I dedo
- Flexor V dedo
- Interóseos

- ABD I dedo
- Flexor corto I dedo
- Flexor corto dedos

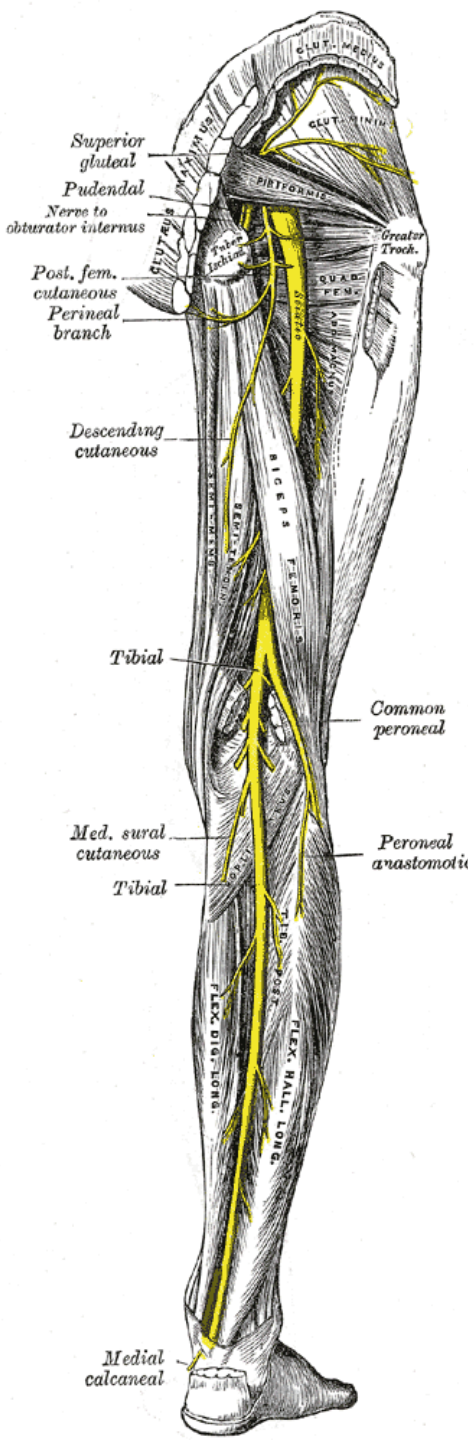

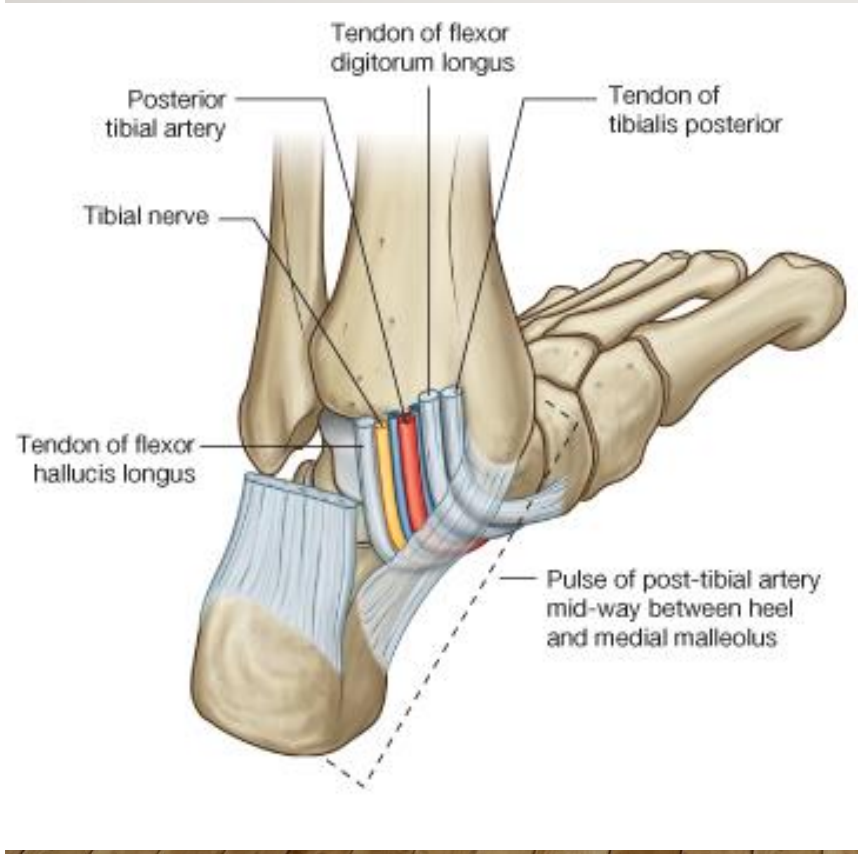

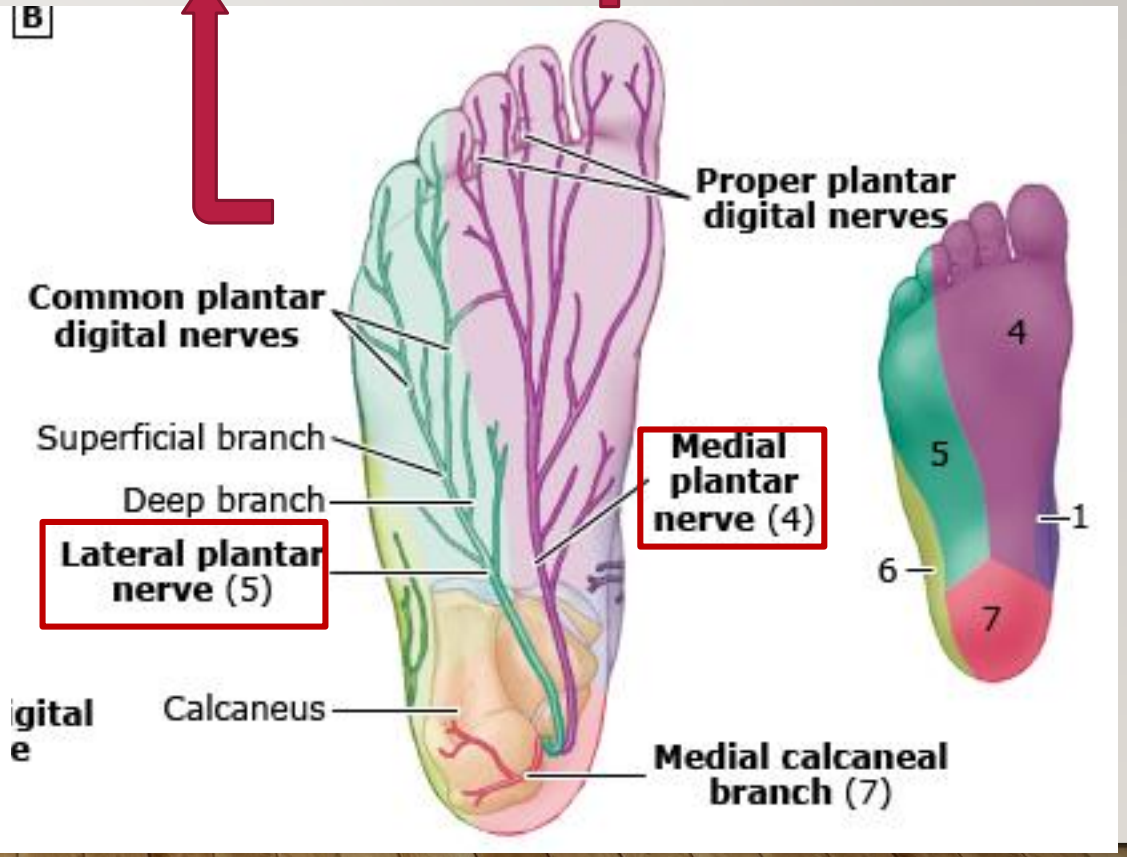

HUESO NAVICULAR ACCESORIO *(OS NAVICULARUM)*

- Hueso adicional/trozo cartílago lado interno del pie encima del arco dentro del tendón tibial. Incidencia 4-14% población. Bilateral 70%.
- Congénito
- No forma parte de la estructura ósea normal.
- Tipos (*Geist Classification*):
  - I : <3cm entre hueso sesamoideo y el navicular.
  - II:>1.2cm diámetro. Sincondrosis con navicular.
  - III: Fusión con el navicular.

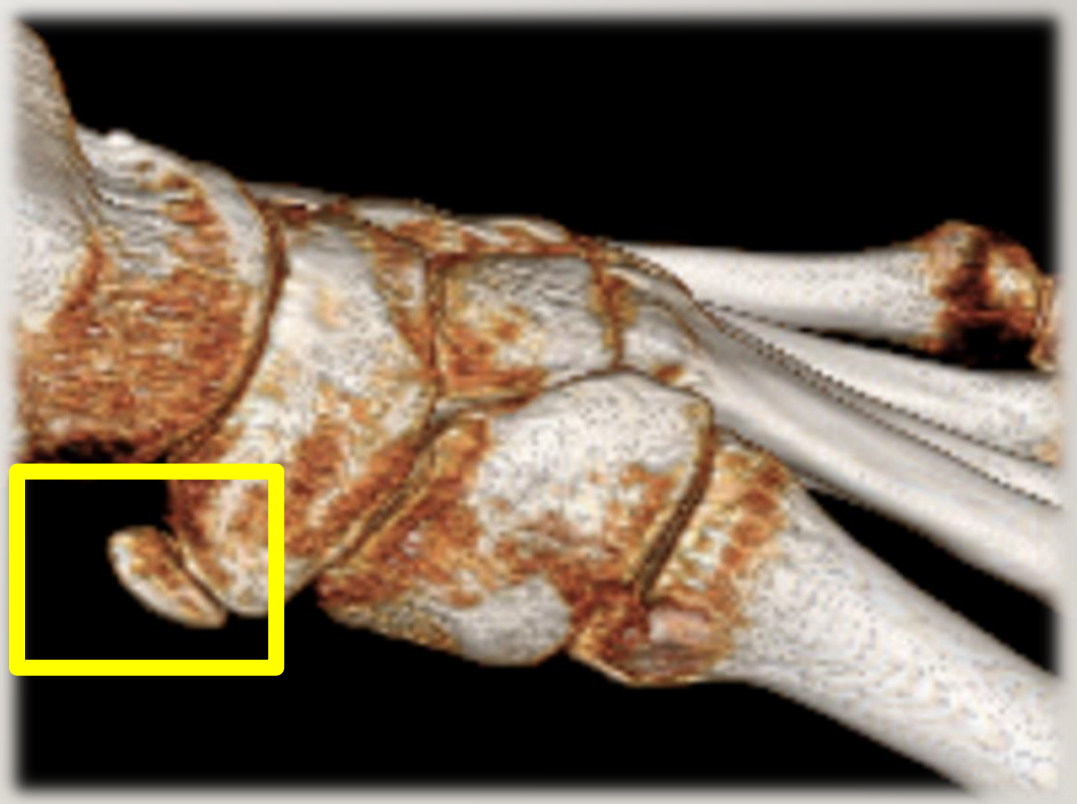

ATRAPAMIENTO N TIBIAL POSTERIOR

- Proximal (Quiste Baker)/Distal al tobillo (localización + frec)
- Incidencia debatida (no + frec)
- Etiología:
  - Traumatismo
  - Degeneración ósea
  - Alteraciones tejido conectivo.
  - Hipertrofia del flexor del retinaculum por uso excesivo (excepcional)

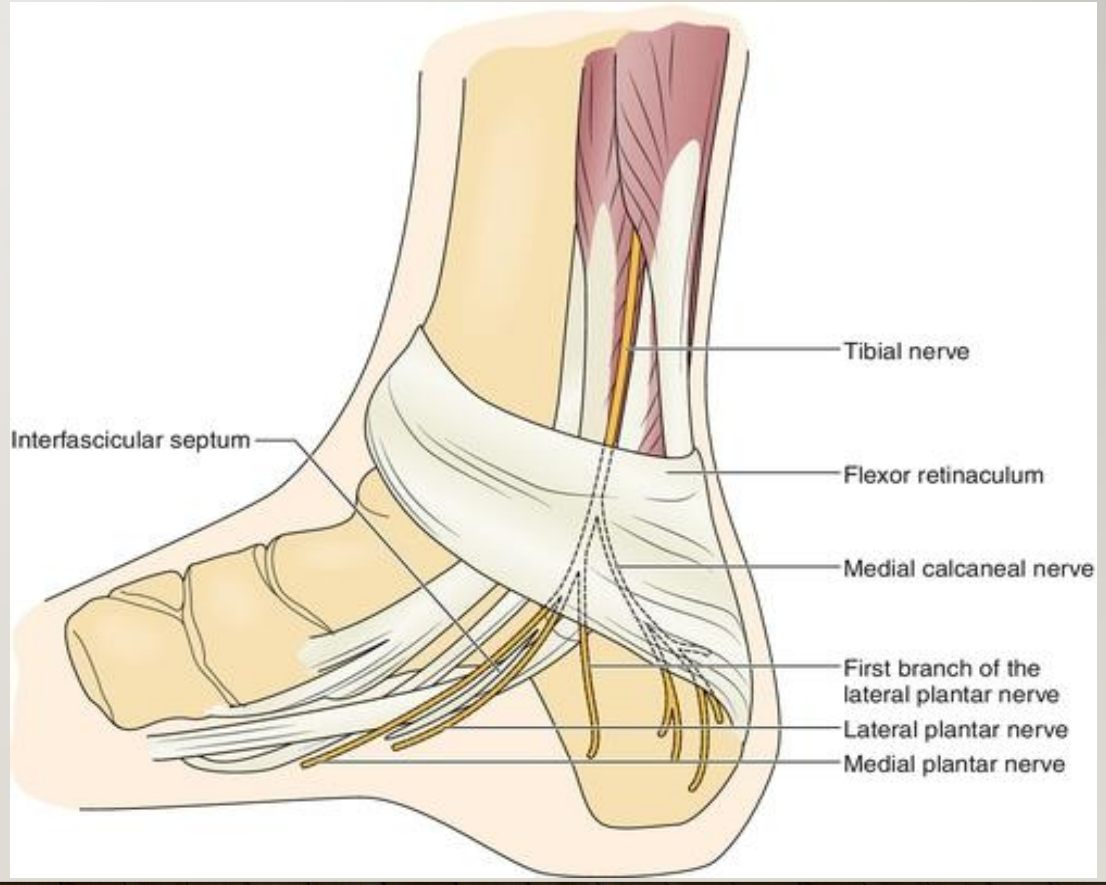

- Clínica:

  Síntomas

  - Dolor de tipo quemante en cara interna de tobillo y cara plantar de pie.
  - Parestesias y perdida sensitiva.

  Signos:

  - Tinel (inespecífico/puede ser + en sujetos normales)
  - Atrofia en músculos intrínsecos de pie (raro/inespecífico)

- Diagnostico diferencial:
  - Tendinitis/Fascitis
  - Neuropatía tibial proximal
  - Polineuropatía leve.
  - Radiculopatía S1/Plexopatía lumbosacra (No dolor local pie)

- Diagnóstico:
  - **Electromiografía**.
    - Velocidad de conducción del nervio plantar medial y nervio plantar lateral (M/S)
    - Músculos abductores del hallux y el quinto dedo e intrínsecos del pie.
  - **Radiografías.**
    - Pérdida de la densidad ósea
    - Adelgazamiento de las falanges
    - Apoyar la presencia de deformidades óseas y/o tumoraciones, que pudieran aumentar la presión del túnel del tarso.
  - **Resonancia magnética.**
    - Tumores
    - Hemangiomas,
    - Deformidad ósea
    - Evaluación preoperatoria

BIBLIOGRAFÍA

- Electromyography and neuromuscular disorders. Clinical-Electrofisiologic correlations. D. Preston. B. Shapiro. 3 Edicion. Elsevier.
- Electromyography in clinical practice: a case study approach/Bashar Katirji—2nd ed. Elsevier.

GRACIAS